



Рабочая программа дисциплины «Возможности визуализации в терапевтической стоматологии» разработана в соответствии с ФГОС ВО – специалитет по специальности 31.05.03 Стоматология, квалификация «Врач-стоматолог», утвержденным приказом Министерства образования и науки Российской Федерации № 984 от «12» августа 2020 г. (рег. в Министерстве юстиции РФ № 59473 от 26.08.2020г.) с изменениями по приказу №1456 от 26.11.2020 (рег. в Министерстве юстиции РФ № 63650 от 27.05.2021г).

Рабочую программу разработала заведующий кафедрой терапевтической стоматологии, д-р мед. наук, профессор Е.А. Тё

Рабочая программа рассмотрена и одобрена на заседании кафедры терапевтической стоматологии, протокол № 8а от «19» марта 2024г.


Рабочая программа согласована:

Заведующий научной библиотекой  Г. А. Фролова
«28» марта 2024 г.

Декан стоматологического факультета,
канд. мед. наук, доцент  А. Н. Даниленко
«06» мая 2024 г.

Рабочая программа рассмотрена и рекомендована к утверждению на заседании УМК по группе специальностей в области стоматологии, протокол № 3 от 04.04.2024 г.

Рабочая программа зарегистрирована в учебно-методическом отделе
Регистрационный номер 2140

Руководитель УМО, д-р фарм. наук, проф.  Н. Э. Коломиец
«14» 06 2024 г

1. ПАСПОРТ РАБОЧЕЙ ПРОГРАММЫ

1.1. Цели и задачи освоения дисциплины

1.1.1. Целями освоения дисциплины Возможности визуализации в терапевтической стоматологии является подготовка врача-стоматолога, владеющего методами визуализации при диагностике и лечении заболеваний твёрдых тканей зубов и болезней пародонта.

1.1.2. Задачи дисциплины: стимулирование интереса к выбранной профессии; формирование теоретических знаний и практических умений при рентгенологическом обследовании пациентов с заболеваниями твёрдых тканей зубов и при болезнях пародонта; определение показаний и противопоказаний к использованию различных методов лучевой диагностики; освоение навыков анализа рентгеновских снимков, полученных различными способами съёмки; освоение практических навыков ведения протоколов рентгенологического обследования и составления рентгенологического заключения и/или рентгенологического диагноза.

1.2. Место дисциплины в структуре ОПОП

1.2.1. Дисциплина относится к части, формируемой участниками образовательных отношений, элективные дисциплины

1.2.2. Для изучения дисциплины необходимы знания, умения и навыки, формируемые предшествующими дисциплинами/практиками:

Философия. Биоэтика. Экономика. Правоведение. Латинский язык. Физика. Математика. Медицинская информатика. Химия. Анатомия головы и шеи. Гистология, эмбриология, цитология - гистология полости рта. Нормальная физиология - физиология челюстно-лицевой области. Патофизиология - патофизиология головы и шеи. Патологическая анатомия – патологическая анатомия головы и шеи. Пропедевтика стоматологических заболеваний. Лучевая диагностика. Гнатология и функциональная диагностика заболеваний зубочелюстной системы. Кариесология и заболевания твердых тканей зубов. Эндодонтия. Пародонтология. Производственная практика: Практика по получению профессиональных умений и опыта профессиональной деятельности (по терапевтической стоматологии).

1.2.3. Изучение дисциплины необходимо для получения знаний, умений и навыков, формируемых последующими дисциплинами/практиками: Клиническая стоматология; Производственная практика - Клиническая практика по стоматологии общей практики.

В основе преподавания данной дисциплины лежат следующие типы профессиональной деятельности:

1. медицинский.

1.3. Компетенции, формируемые в результате освоения дисциплины

1.3.1. Профессиональные компетенции

Профессиональный стандарт		Код компетенции	Наименование профессиональной компетенции	Индикаторы достижения профессиональных компетенции	Оценочные средства
Обобщенная трудовая функция	Трудовая функция				
3.1. Оказание медицинской помощи при стоматологических заболеваниях (Код В Уровень квалификации и 7)	3.1.3. Назначение, контроль эффективности и безопасности немедикаментозного и медикаментозного лечения (А/02.7)	ПК-1	Способен к проведению обследования пациента с целью распознавания состояния или установления факта наличия или отсутствия стоматологического заболевания терапевтического профиля	ИД-2 ПК-1 Уметь выявлять общие и специфические признаки стоматологических заболеваний терапевтического профиля у взрослых. ИД-4 ПК-1 Уметь обосновывать необходимость и объем дополнительных обследований (включая рентгенодиагностику и лабораторные методы) и интерпретировать их результаты.	<p>Текущий контроль: Тестовые задания по разделу 1 - №1-30, разделу 2 - №31-50. Ситуационные задачи по разделу 1,2 - №1-20. Вопросы для подготовки к занятиям по разделу 1 - темы 1-3, разделу 2 - темы 4-8. Практические навыки по анализу внутри- и внеротовых рентгенограмм №1 – 20</p> <p>Промежуточная аттестация: Тестовые задания №1-30 (2 варианта). Ситуационные задачи №1-15. Темы рефератов №1-15 Вопросы для зачета №1-35.</p>

1.4. Объем учебной дисциплины и виды учебной работы

Вид учебной работы	Трудоемкость всего		Семестры 1
	в зачетных единицах (ЗЕ)	в академи- ческих часах (ч)	Трудоемкость по семестрам (ч)
			IX
Аудиторная работа , в том числе:	1,3	48	48
Лекции (Л)	0,45	16	16
Лабораторные практикумы (ЛП)	-	-	-
Практические занятия (ПЗ)	-	-	-
Клинические практические занятия (КПЗ)	0,89	32	32
Семинары (С)	-	-	-
Самостоятельная работа студента (СРС) , в том числе НИР	0,66	24	24
Промежуточная аттестация:	зачет (З)	-	-
	экзамен (Э)	-	-
Экзамен / зачёт	-	-	зачет
ИТОГО	2	72	72

2. Структура и содержание дисциплины

Общая трудоемкость дисциплины составляет 2 зачетных единиц, 72 ч.

2.1 Учебно-тематический план дисциплины

№ п/ п	Наименование разделов и тем	Семестр	Всего часов	из них:					СРС
				Аудиторные часы					
				Л	ЛП	ПЗ	КПЗ	С	
1	Раздел 1. Методы лучевой диагностики в стоматологии	IX	27	6	-	-	12	-	9
1.1	Тема 1. Методы рентгенологического исследования в стоматологии	IX	9	2	-	-	4	-	3
1.2	Тема 2. Рентгеноанатомия зубов и челюстей.	IX	9	2	-	-	4	-	3
1.3	Тема 3. Инволютивные изменения. Анализ рентгенограмм.	IX	9	2			4		3
2	Раздел 2. Лучевая диагностика стоматологических заболеваний.	IX	45	10	-	-	20	-	15
2.1	Тема 4. Тактика использования рентгенографии при кариесе и некариозных поражениях зубов.	IX	9	2	-	-	4	-	3
2.2	Тема 5. Тактика использования рентгенографии при пульпите и периодонтите	IX	9	2			4		3

№ п/ п	Наименование разделов и тем	Семестр	Всего часов	из них:					СРС
				Аудиторные часы					
				Л	ЛП	ПЗ	КПЗ	С	
2.3	Тема 6. Современные методы визуализации в стоматологии.	IX	9	2			4		3
2.4	Тема 7. Лучевая диагностика заболеваний пародонта.	IX	9	2			4		3
2.5	Тема 8. Составление протоколов по рентгенодиагностике в стоматологии	IX	9	2			4		3
	Экзамен/ <u>Зачёт</u>	IX							
	Всего	IX	72	16	-	-	32	-	24

1.1. Лекционные (теоретические) занятия

№ п/п	Наименование раздела, тем дисциплины	Содержание лекционных занятий	Кол-во часов	Семестр	Компетенция, формируемая по теме занятия	Индикаторы компетенций	ФОС, подтверждающий освоение компетенции
1	Раздел 1 Методы лучевой диагностики в стоматологии		6	IX	х	х	х
1.1	Тема 1. Методы рентгенологического исследования в стоматологии.	Внутриротовая рентгенография. Преимущества и недостатки. Периапикальная рентгенография. Интерпроксимальная рентгенография. Окклюзионная рентгенография (съёмка вприкус). Внеротовые рентгеновские снимки. Преимущества и недостатки. Панорамная рентгенография (ортопантомография). Характеристика метода. Аппаратура. Показания для проведения ортопантомографии Принципы, особенности получения изображения на ортопантомограмме. Методика съёмки. Панорамная рентгенография с прямым увеличением изображения. Аппаратура. Характеристика метода исследования. Преимущества и недостатки. 3D-томография. Характеристика метода исследования. Показания, противопоказания. Преимущества и недостатки.	2	IX	ПК-1	ИД-4 ПК-1 Уметь обосновывать необходимость и объем дополнительных обследований (включая рентгенодиагностику и лабораторные методы) и интерпретировать их результаты.	Тестовые задания по разделу 1, №1-5; вопросы для подготовки к занятиям по разделу 1, тема 1.
1.2	Тема2. Рентгено-анатомия зубов и челюстей.	Зубы в рентгенологическом изображении в зависимости от групповой принадлежности в/н челюстей (формы коронок, полостей зубов, архитектоника системы корневых каналов,	2	IX	ПК-1	ИД-2 ПК-1 Уметь выявлять общие и специфические признаки стоматологических заболеваний терапевтического профиля	Тестовые задания по разделу 1, №11-15; вопросы для

№ п/п	Наименование раздела, тем дисциплины	Содержание лекционных занятий	Кол-во часов	Семестр	Компетенция, формируемая по теме занятия	Индикаторы компетенций	ФОС, подтверждающий освоение компетенции
		альвеолярного гребня, кортикальной пластинки, периодонтальной щели). Костная структура альвеолярного отростка в/ челюсти (рисунок, резцовое отверстие, верхнечелюстные пазухи, скуловой отросток, верхнечелюстной бугор). Костная структура н/челюсти (подбородочная ость, подбородочное отверстие, нижнечелюстной канал, рисунок трабекул).				у взрослых.	подготовки к занятиям по разделу 1, тема 2.
1.3	Тема 3. Зубочелюстные аномалии. Инволютивные изменения. Анализ рентгенограмм.	Зубочелюстные аномалии: - нарушение числа зубов, - аномалии размеров и формы зубов, - аномалии положения. Возрастные рентгенологические изменения зубочелюстной системы. Анализ рентгенограмм.	2	IX	ПК-1	ИД-2 ПК-1 Уметь выявлять общие и специфические признаки стоматологических заболеваний терапевтического профиля у взрослых. ИД-4 ПК-1 Уметь обосновывать необходимость и объем дополнительных обследований (включая рентгенодиагностику и лабораторные методы) и интерпретировать их результаты.	Тестовые задания по разделу 1, №21-25; вопросы для подготовки к занятиям по разделу 1, тема 3.
2	Раздел 2. Лучевая диагностика стоматологических заболеваний		10	IX	х	х	х

№ п/п	Наименование раздела, тем дисциплины	Содержание лекционных занятий	Кол-во часов	Семестр	Компетенция, формируемая по теме занятия	Индикаторы компетенций	ФОС, подтверждающий освоение компетенции
2.1	Тема 4. Тактика использования рентгенографии и при кариесе и некариозных поражениях	Задачи рентгенологического исследования при кариесе и некариозных поражениях (стираемости и эрозии). Рентгенологическая классификация кариеса. Методы лучевой диагностики (периапикальная параллельная рентгенография, интерпроксимальная рентгенография, ортопантомография). Составление протоколов рентгенологического исследования при кариесе и некариозных поражениях твёрдых тканей зубов.	2	IX	ПК-1	ИД-2 ПК-1 Уметь выявлять общие и специфические признаки стоматологических заболеваний терапевтического профиля у взрослых. ИД-4 ПК-1 Уметь обосновывать необходимость и объем дополнительных обследований (включая рентгенодиагностику и лабораторные методы) и интерпретировать их результаты.	Тестовые задания по разделу 2, №1-5; вопросы для подготовки к занятиям по разделу 2, тема 4.
2.2	Тема 5. Тактика использования рентгенографии при пульпите и периодонтите.	Рентгенологические признаки пульпита. Рентгенологические признаки острого, хронического, обострения хронического верхушечного периодонтита. Методы лучевой диагностики (ортопантомография, периапикальная рентгенография). Дифференциальная диагностика хронических верхушечных периодонтитов. - Составление протоколов рентгенологического исследования при пульпитах, периодонтитах.	2	IX	ПК-1	ИД-2 ПК-1 Уметь выявлять общие и специфические признаки стоматологических заболеваний терапевтического профиля у взрослых. ИД-4 ПК-1 Уметь обосновывать необходимость и объем дополнительных обследований (включая рентгенодиагностику и	Тестовые задания по разделу 2, №11-15; вопросы для подготовки к занятиям по разделу 2, тема 5.

№ п/п	Наименование раздела, тем дисциплины	Содержание лекционных занятий	Кол-во часов	Семестр	Компетенция, формируемая по теме занятия	Индикаторы компетенций	ФОС, подтверждающий освоение компетенции
						лабораторные методы) и интерпретировать их результаты.	
2.3	Тема 6. Современные методы визуализации в стоматологии.	Методы лучевой диагностики: ортопантомография, периапикальная рентгенография, компьютерная томография, визиография.	2	IX	ПК-1	ИД-4 пк-1 Уметь обосновывать необходимость и объем дополнительных обследований (включая рентгенодиагностику и лабораторные методы) и интерпретировать их результаты.	Тестовые задания по разделу 2, №21-25; вопросы для подготовки к занятиям по разделу 2, тема 6.
2.4	Тема 7. Лучевая диагностика заболеваний пародонта	Лучевая диагностика заболеваний пародонта. Методы лучевой диагностики (ортопантомография, периапикальная рентгенография, компьютерная томография). Рентгенологические проявления локализованного, генерализованного пародонтита в начальной стадии, лёгкой, средней и тяжёлой степеней тяжести. Рентгенологические признаки пародонтоза. Синдромы, проявляющиеся в тканях пародонта, их рентгенологические проявления. Инволютивные изменения в пародонте на рентгенограммах. Составление протоколов рентгенологического исследования при заболеваниях пародонта.	2	IX	ПК-1	ИД-2 пк-1 Уметь выявлять общие и специфические признаки стоматологических заболеваний терапевтического профиля у взрослых. ИД-4 пк-1 Уметь обосновывать необходимость и объем дополнительных обследований (включая рентгенодиагностику и лабораторные методы) и интерпретировать их результаты.	Тестовые задания по разделу 2, №31-35; вопросы для подготовки к занятиям по разделу 2, тема 7.

№ п/п	Наименование раздела, тем дисциплины	Содержание лекционных занятий	Кол-во часов	Семестр	Компетенция, формируемая по теме занятия	Индикаторы компетенций	ФОС, подтверждающий освоение компетенции
2.5	Тема 8. Составление протоколов по рентгенодиагностике в стоматологии	Требования к составлению протоколов рентгенологического исследования. Составление протоколов рентгенологического исследования при кариесе и некариозных поражениях твёрдых тканей зубов; Составление протоколов рентгенологического исследования при пульпитах, периодонтитах, заболеваниях пародонта.	2	IX	ПК-1	ИД-4 пк-1 Уметь обосновывать необходимость и объем дополнительных обследований (включая рентгенодиагностику и лабораторные методы) и интерпретировать их результаты.	Тестовые задания по разделу 2, №41-45; вопросы для подготовки к занятиям по разделу 2, тема 8.
Всего часов			16	IX	х	х	х

2.3. Клинические практические занятия

№ п/п	Наименование раздела, тем дисциплины	Содержание клинических практических занятий	Кол-во часов	Семестр	Компетенция, формируемая по теме занятия	Индикаторы компетенций	ФОС, подтверждающий освоение компетенции
1	Раздел 1. Методы лучевой диагностики в стоматологии		12	IX	х	х	х

№ п/п	Наименование раздела, тем дисциплины	Содержание клинических практических занятий	Кол-во часов	Семестр	Компетенция, формируемая по теме занятия	Индикаторы компетенций	ФОС, подтверждающий освоение компетенции
1.1	Тема . Методы рентгенологического исследований в стоматологии	Анатомо-физиологические особенности строения зубов и челюстей. Показания и особенности проведения, преимущества и недостатки: внутриротовой, интрапроксимальной, окклюзионной, и перипикальной рентгенография. Внеротовые рентгеновские снимки. Преимущества и недостатки. Панорамная рентгенография (ортопантомография). Принципы получения ортопантомограмм. рентгенография с прямым увеличением изображения. Характеристика методов исследования. Преимущества и недостатки.	4	IX	ПК-1	ИД-4 ПК-1 Уметь обосновывать необходимость и объем дополнительных обследований (включая рентгенодиагностику и лабораторные методы) и интерпретировать их результаты.	Тестовые задания по разделу 1, №1-5; вопросы для подготовки к занятиям по разделу 1, тема 1, вопросы к зачету №1-10, №15-22
1.2	Тема 2. Рентгеноанатомия зубов и челюстей.	Зубы в рентгенологическом изображении в зависимости от групповой принадлежности в/н челюстей (формы коронок, полостей зубов, архитектура системы корневых каналов, альвеолярного гребня, кортикальной пластинки, периодонтальной щели). Костная структура альвеолярного отростка в/ челюсти (рисунок, резцовое отверстие, верхнечелюстные пазухи, скуловой отросток, верхнечелюстной бугор). Костная структура н/челюсти (подбородочная ость, подбородочное отверстие, нижнечелюстной	4	IX	ПК-1	ИД-2 ПК-1 Уметь выявлять общие и специфические признаки стоматологических заболеваний терапевтического профиля у взрослых.	Тестовые задания по разделу 1, №11-15; вопросы для подготовки к занятиям по разделу 1, тема 2. Вопросы к зачету №13,14, 19-21, 26,27, 29, Тесты для зачета №21-25

№ п/п	Наименование раздела, тем дисциплины	Содержание клинических практических занятий	Кол-во часов	Семестр	Компетенция, формируемая по теме занятия	Индикаторы компетенций	ФОС, подтверждающий освоение компетенции
		канал, рисунок трабекул).					
1.3	Тема 3. Зубочелюстные аномалии. Инволютивные изменения зубочелюстной системы рентгеновском изображении. Анализ рентгенограмм.	3. Зубочелюстные аномалии: - нарушение числа зубов, - аномалии размеров и формы зубов, - аномалии положения. Возрастные рентгенологические изменения зубочелюстной системы. Анализ рентгенограмм	4	IX	ПК-1	ИД-2 ПК-1 Уметь выявлять общие и специфические признаки стоматологических заболеваний терапевтического профиля у взрослых. ИД-4 ПК-1 Уметь обосновывать необходимость и объем дополнительных обследований (включая рентгенодиагностику и лабораторные методы) и интерпретировать их результаты.	Тестовые задания по разделу 1, №21-25; вопросы для подготовки к занятиям по разделу 1, тема 3. Вопросы к зачету №13,14, 19-21, 26,27, 29, Тесты для зачета №21-25
2	Раздел 2. Лучевая диагностика стоматологических заболеваний		20	IX	х	х	х
2.1	Тема 4. Тактика использования рентгенографии при кариесе и некариозных поражениях зубов.	Рентгенодиагностика при кариесе зубов и кариесе и некариозных поражениях зубов (стирании и эрозии). Задачи рентгенологического исследования при кариесе. Рентгенологическая классификация кариеса. Методы лучевой диагностики (периапикальная параллельная рентгенография, интерпроксимальная рентгенография, ортопантомография).	4	IX	ПК-1	ИД-2 ПК-1 Уметь выявлять общие и специфические признаки стоматологических заболеваний терапевтического профиля у взрослых. ИД-4 ПК-1 Уметь обосновывать необходимость и объем дополнительных	Тестовые задания по разделу 2, №1-5; вопросы для подготовки к занятиям по разделу 2, тема 4. Вопросы к зачету №13,14, 19-21, 26,27, 29, Тесты для зачета №21-25

№ п/п	Наименование раздела, тем дисциплины	Содержание клинических практических занятий	Кол-во часов	Семестр	Компетенция, формируемая по теме занятия	Индикаторы компетенций	ФОС, подтверждающий освоение компетенции
						обследований (включая рентгенодиагностику и лабораторные методы) и интерпретировать их результаты.	
2.2	Тема 5. Тактика использования рентгенографии при пульпите и периодонтите.	Рентгенологические признаки пульпита. Рентгенологические признаки острого, хронического, обострения хронического верхушечного периодонтита. Методы лучевой диагностики (ортопантомография, периапикальная рентгенография, компьютерная томография). Дифференциальная диагностика хронических верхушечных периодонтитов в рентгеновском изображении.	4	IX	ПК-1	ИД-2 ПК-1 Уметь выявлять общие и специфические признаки стоматологических заболеваний терапевтического профиля у взрослых. ИД-4 ПК-1 Уметь обосновывать необходимость и объем дополнительных обследований (включая рентгенодиагностику и лабораторные методы) и интерпретировать их результаты.	Тестовые задания по разделу 2, №11-15; вопросы для подготовки к занятиям по разделу 2, тема 5. Вопросы к зачету №13,14, 19-21, 26,27, 29, Тесты для зачета №21-25
2.3	Тема 6. Современные методы визуализации в стоматологии.	Линейная томография. Зонография. Аппаратура. Характеристика метода исследования. Преимущества и недостатки. 3D-томография. Характеристика метода исследования. Показания, противопоказания. Преимущества и недостатки. Телерентгенография. Характеристика метода исследования. Показания, противопоказания.	4	IX	ПК-1	ИД-4 ПК-1 Уметь обосновывать необходимость и объем дополнительных обследований (включая рентгенодиагностику и лабораторные методы) и интерпретировать их результаты.	Тестовые задания по разделу 2, №21-25; вопросы для подготовки к занятиям по разделу 2, тема 6. Вопросы к теме №32-35, вопросы к зачету № Тесты для текущего контроля № 15-20

№ п/п	Наименование раздела, тем дисциплины	Содержание клинических практических занятий	Кол-во часов	Семестр	Компетенция, формируемая по теме занятия	Индикаторы компетенций	ФОС, подтверждающий освоение компетенции
		Компьютерная томография. Показания к проведению мультипроекционного рентгенологического исследования. Методика исследования. Магнитно-резонансная томография. Возможности применения в стоматологии.					Тесты для зачета №15-20
2.4	Тема 7. Лучевая диагностика заболеваний пародонта	Лучевая диагностика заболеваний пародонта. Рентгенологические проявления локализованного, генерализованного пародонтита в начальной стадии, лёгкой, средней и тяжёлой степеней тяжести. Рентгенологические признаки пародонтоза. Синдромы, проявляющиеся в тканях пародонта, их рентгенологические проявления. Инволютивные изменения в пародонте на рентгенограммах.	4	IX	ПК-1	ИД-2 пк-1 Уметь выявлять общие и специфические признаки стоматологических заболеваний терапевтического профиля у взрослых. ИД-4 пк-1 Уметь обосновывать необходимость и объем дополнительных обследований (включая рентгенодиагностику и лабораторные методы) и интерпретировать их результаты.	Тестовые задания по разделу 2, №31-35; вопросы для подготовки к занятиям по разделу 2, тема 7. Вопросы к зачету №1-35 Тесты для зачёта № 20-30
2.5	Тема 8. Составление протоколов по рентгенодиагностике в терапевтической стоматологии	Составления протоколов рентгенологического исследования. Составление протоколов рентгенологического исследования при кариесе и некариозных поражениях твёрдых тканей зубов; Составление протоколов рентгенологического	4	IX	ПК-1	ИД-4 пк-1 Уметь обосновывать необходимость и объем дополнительных обследований (включая рентгенодиагностику и лабораторные методы) и интерпретировать их	Тестовые задания по разделу 2, №41-45; вопросы для подготовки к занятиям по разделу 2, тема 8. Вопросы к зачету №1-35 Тесты для зачёта № 1-30

№ п/п	Наименование раздела, тем дисциплины	Содержание клинических практических занятий	Кол-во часов	Семестр	Компетенция, формируемая по теме занятия	Индикаторы компетенций	ФОС, подтверждающий освоение компетенции
		исследования при пульпитах, периодонтитах, заболеваниях пародонта.				результаты.	
Всего часов			32	IX	х	х	х

2.4. Самостоятельная работа студентов

№ п/п	Наименование раздела, тем дисциплины	Вид СРС	Кол-во часов	Семестр	Компетенция, формируемая по теме занятия	Индикаторы компетенций	ФОС, подтверждающий освоение компетенции
1	Раздел 1. Методы лучевой диагностики в стоматологии.		9	IX	х	х	х
1.1	Тема 1. Методы рентгенологического исследований в стоматологии	Проработка лекционного материала Подготовка к практическим занятиям Конспектирование учебной литературы Работа с тестами и вопросами для самопроверки. Выбор темы реферата.	3	IX	ПК-1	ИД-4 ПК-1 Уметь обосновывать необходимость и объем дополнительных обследований (включая рентгенодиагностику и лабораторные методы) и интерпретировать их результаты.	Конспект по вопросам к теме №1-10, Тесты для текущего контроля №10
1.2	Тема 2. Рентгеноанатомия зубов и челюстей.	Проработка лекционного материала Подготовка к практическим занятиям Конспектирование учебной литературы Работа с тестами и вопросами для самопроверки. Выбор темы реферата.	3	IX	ПК-1	ИД-2 ПК-1 Уметь выявлять общие и специфические признаки стоматологических заболеваний терапевтического профиля у взрослых.	Конспект по вопросам к теме №1-10, Тесты для текущего контроля №10

№ п/п	Наименование раздела, тем дисциплины	Вид СРС	Кол-во часов	Семестр	Компетенция, формируемая по теме занятия	Индикаторы компетенций	ФОС, подтверждающий освоение компетенции
1.3	Тема 3. Зубочелюстные аномалии. Инволютивные изменения зубочелюстной системы в рентгеновском изображении. Анализ рентгенограмм.	Проработка лекционного материала Подготовка к практическим занятиям Конспектирование учебной литературы Работа с тестами и вопросами для самопроверки. Выбор темы реферата.	3	IX	ПК-1	ИД-2 ПК-1 Уметь выявлять общие и специфические признаки стоматологических заболеваний терапевтического профиля у взрослых. ИД-4 ПК-1 Уметь обосновывать необходимость и объем дополнительных обследований (включая рентгенодиагностику и лабораторные методы) и интерпретировать их результаты.	Вопросы к зачету №13,14, 19-21, 26,27, 29, Тесты для зачета №21-25
2	Раздел 2. Лучевая диагностика стоматологических заболеваний		15	IX			х
2.1	Тема 4. Тактика использования рентгенографии при кариесе и некариозных поражениях зубов.	Проработка лекционного материала Подготовка к практическим занятиям Конспектирование учебной литературы Работа с тестами и вопросами для самопроверки. Выбор темы реферата.	3	IX	ПК-1	ИД-2 ПК-1 Уметь выявлять общие и специфические признаки стоматологических заболеваний терапевтического профиля у взрослых. ИД-4 ПК-1 Уметь обосновывать необходимость и объем дополнительных обследований (включая рентгенодиагностику и	Конспект по вопросам к теме №10-20, Тесты для текущего контроля №1-10 Тесты для зачета №15-20 План решения ситуационных задач №5-10

№ п/п	Наименование раздела, тем дисциплины	Вид СРС	Кол-во часов	Семестр	Компетенция, формируемая по теме занятия	Индикаторы компетенций	ФОС, подтверждающий освоение компетенции
						лабораторные методы) и интерпретировать их результаты.	
2.2	Тема 5. Тактика использования рентгенографии при пульпите, периодонтите.	Проработка лекционного материала Подготовка к практическим занятиям Конспектирование учебной литературы Работа с тестами и вопросами для самопроверки. Выбор темы реферата.	3	IX	ПК-1	ИД-2 ПК-1 Уметь выявлять общие и специфические признаки стоматологических заболеваний терапевтического профиля у взрослых. ИД-4 ПК-1 Уметь обосновывать необходимость и объем дополнительных обследований (включая рентгенодиагностику и лабораторные методы) и интерпретировать их результаты.	Вопросы к зачету №13,14, 19-21, 26,27, 29, Тесты для зачета №21-25
2.3	Тема 6. Современные методы визуализации в стоматологии.	Проработка лекционного материала Подготовка к практическим занятиям Конспектирование учебной литературы Работа с тестами и вопросами для самопроверки. Выбор темы реферата.	3	IX	ПК-1	ИД-4 ПК-1 Уметь обосновывать необходимость и объем дополнительных обследований (включая рентгенодиагностику и лабораторные методы) и интерпретировать их результаты.	Конспект по вопросам к теме, Тесты для текущего контроля № 1-10 Доклад и обсуждение реферата/презентации.
2.4	Тема 7. Лучевая диагностика заболеваний	Проработка лекционного материала Подготовка к практическим занятиям	3	IX	ПК-1	ИД-2 ПК-1 Уметь выявлять общие и специфические признаки	Вопросы к зачету №1-35 Тесты для зачёта № 20-

№ п/п	Наименование раздела, тем дисциплины	Вид СРС	Кол-во часов	Семестр	Компетенция, формируемая по теме занятия	Индикаторы компетенций	ФОС, подтверждающий освоение компетенции
	пародонта	Конспектирование учебной литературы Работа с тестами и вопросами для самопроверки. Выбор темы реферата.				стоматологических заболеваний терапевтического профиля у взрослых. ИД-4 пк-1 Уметь обосновывать необходимость и объем дополнительных обследований (включая рентгенодиагностику и лабораторные методы) и интерпретировать их результаты.	30
2.5	Тема 8. Составление протоколов по рентгенодиагностике в терапевтической стоматологии	Проработка лекционного материала Подготовка к практическим занятиям Конспектирование учебной литературы Работа с тестами и вопросами для самопроверки. Выбор темы реферата.	3	IX	ПК-1	ИД-4 пк-1 Уметь обосновывать необходимость и объем дополнительных обследований (включая рентгенодиагностику и лабораторные методы) и интерпретировать их результаты.	Вопросы к зачету №1-35 Тесты для зачёта № 1-30
Всего часов:			24	IX	х	х	х

3. ОБРАЗОВАТЕЛЬНЫЕ ТЕХНОЛОГИИ

3.1. Виды образовательных технологий

1. Лекции – визуализации.
2. Клинические практические занятия с элементами визуализации.
3. Работа с дополнительной литературой на электронных носителях.
4. Решение визуализированных тестовых заданий, клинических задач.

Лекционные занятия проводятся в специально выделенных для этого помещениях – лекционном зале. Все лекции читаются с использованием мультимедийного сопровождения и подготовлены с использованием программы Microsoft Power Point. Каждая тема лекции утверждается на совещании кафедры. Каждая лекция может быть дополнена и обновлена. Лекции хранятся на электронных носителях в учебно-методическом кабинете и могут быть дополнены и обновлены.

Практические занятия/клинические практические занятия проводятся на кафедре в учебных комнатах клиники. Часть практических занятий проводится с мультимедийным сопровождением, цель которого – демонстрация клинического материала из архива кафедры. Архивные графические файлы хранятся в электронном виде, постоянно пополняются и включают в себя мультимедийные презентации по теме занятия, клинические примеры, схемы, таблицы, рентгенограммы, видеофайлы.

На клиническом практическом занятии студент может получить информацию из архива кафедры, записанную на электронном носителе, ссылку на литературу и использовать ее для самостоятельной работы. Визуализированные и обычные тестовые задания в виде файла в формате MS Word, выдаются преподавателем для самоконтроля и самостоятельной подготовки студента к занятию.

В образовательном процессе на кафедре используются:

1. Информационные технологии – обучение в электронной образовательной среде с целью расширения доступа к образовательным ресурсам, объективного контроля и мониторинга знаний студентов: обучающие компьютерные программы, тестирование.
2. Case-study – анализ реальных клинических случаев, имевших место в практике, и поиск вариантов лучших решений возникших проблем: клинические ситуационные задачи, разработанные кафедрой пропедевтики внутренних болезней; клинический разбор больных.
3. Контекстное обучение – мотивация студентов к усвоению знаний путем выявления связей между конкретным знанием и его применением: обучение с использованием синдромно-нозологического принципа.
4. Обучение на основе опыта – активизация познавательной деятельности студента за счет ассоциации и собственного опыта с предметом изучения: освоение практических навыков на фантомных моделях.
5. Мастер-классы: передача мастером ученикам опыта, мастерства, искусства, чаще всего путём прямого и комментированного показа приёмов работы: демонстрация методик субъективного и объективного исследования пациента.

3.2. Занятия, проводимые в интерактивной форме

Удельный вес занятий, проводимых в интерактивных формах, определяется стандартом (должен составлять не менее 20%) и фактически составляет 21% от аудиторных занятий, т.е. 10 часов.

№ п/п	Наименование раздела дисциплины	Вид уч. занятий	Кол-во час	Методы интерактивного обучения	Кол-во час
	Раздел 1. Методы лучевой диагностики в стоматологии.	Л, КПЗ	18	х	3

№ п/п	Наименование раздела дисциплины	Вид уч. занятий	Кол-во час	Методы интерактивного обучения	Кол-во час
1	Методы рентгенологического исследований в стоматологии	КПЗ	4	Case-study	1
2	Рентгеноанатомия зубов и челюстей.	КПЗ	4	Case-study	1
3	Зубо-челюстные аномалии. Инволютивные изменения зубо-челюстной системы в рентгеновском изображении. Анализ рентгенограмм.	КПЗ	4	Case-study	1
	Раздел 2. Лучевая диагностика стоматологических заболеваний	Л, КПЗ	30	х	7
4	Тактика использования рентгенографии при кариесе и некариозных поражениях зубов.	КПЗ	4	Case-study	1
5	Тактика использования рентгенографии при пульпите и периодонтите.	КПЗ	4	Case-study	2
6	Современные методы визуализации в стоматологии.	КПЗ	4	Case-study	1
7	Лучевая диагностика заболеваний пародонта.	КПЗ	4	Case-study	2
8	Составление протоколов.	КПЗ	4	Мастер-класс	1
	Всего часов:	х	48	х	10

4. КОНТРОЛЬ И ОЦЕНКА РЕЗУЛЬТАТОВ ОСВОЕНИЯ ДИСЦИПЛИНЫ

4.1. Контрольно-диагностические материалы.

Пояснительная записка по процедуре проведения итоговой формы контроля, отражающая все требования, предъявляемые к студенту. Проводится в соответствии с «Положением о системе контроля качества обучения».

Зачет по дисциплине «Возможности визуализации в терапевтической стоматологии» предполагает: 1. Подготовку по вопросам к зачету и решение 50 тестовых заданий с результатом не менее 71% правильных ответов (35 правильных ответов); 2. Решение визуализированной клинической ситуационной задачи с ответами на 3 вопроса письменно.

4.1.1. Список вопросов для подготовки к зачёту:

1. Характеристика свойств рентгеновских лучей, позволяющих использовать их в рентгенодиагностике и лечении.
2. Основные пределы доз рентгеновского облучения для пациентов и работников рентгенкабинета. Принципы и средства защиты от ионизирующего излучения. Требования по обеспечению радиационной безопасности пациентов и населения.
3. Основные и специальные методы рентгенологического исследования.
4. Рентгенография. Определение понятия. Показания и противопоказания к проведению рентгенографии.
5. Место рентгенографии в диагностике стоматологических заболеваний.
6. Требования, которым должен отвечать рентгеновский снимок удовлетворительного качества.

7. Внутриротовая рентгенография. Требования к внутриротовым рентгенограммам. Методики. Сравнительная характеристика. Показания, противопоказания. Преимущества и недостатки.
8. Внутриротовая контактная (периапикальная) рентгенография. Правила съёмки для зубов верхней и нижней челюстей. Длиннофокусная рентгенография. Аппаратура.
9. Внутриротовая рентгенография вприкус (окклюзионная). Показания.
10. Внутриротовые интерпроксимальные рентгенограммы. Показания.
11. Внеротовые (экстраоральные) рентгенограммы. Показания. Аппаратура.
12. Компьютерная дентальная рентгенография (радиовизиография). Аппаратура. Характеристика метода исследования. Преимущества и недостатки. Требования к радиовизиографам, их размещению, организации работ и эксплуатации в стоматологических кабинетах.
13. Линейная томография. Зонография. Аппаратура.
14. Панорамная томография (ортопантомография). Увеличенная панорамная рентгенография. Аппаратура.
15. Анатомия зубов и челюстей в рентгеновском изображении.
16. Рентгеновское изображение твёрдых тканей зуба в норме.
17. Рентгенологическая картина тканей пародонта в норме (кортикальная пластинка, периодонт, цемент корня зуба, структура костной ткани верхней и нижней челюстей).
18. Рентгеноанатомия верхней челюсти.
19. Рентгеноанатомия нижней челюсти.
20. Признак, позволяющий установить проекционное наложение корня на гайморову полость.
21. Допустимые проекционные искажения на рентгеновских снимках (внутриротовых и экстраоральных).
22. Рентгеносемиотика заболеваний челюстно-лицевой зоны. Атрофия, остеопороз, остеосклероз, деструкция, остеолит, резорбция, гиперцементоз, дентикли, разрежение. Адентия, ретенция частичная и полная, дивергенция корней (конвергенция коронок) и др.
23. Некариозные поражения твёрдых тканей зубов (рентгенологическая характеристика коронок зубов, системы корневых каналов, рисунка костной ткани).
24. Лучевая диагностика неосложнённого кариеса зуба (кариеса эмали, кариеса дентина, кариес цемента корня). Показания к проведению лучевой диагностики.
25. Рентгенодиагностика заболеваний пульпы. Показания к проведению рентгенологического исследования.
26. Рентгенологическая оценка пломбирования неосложнённого кариеса зуба.
27. Рентгенодиагностика хронического фиброзного периодонтита (анализ периодонтальной щели, кортикальной пластинки, костной ткани).
28. Рентгенодиагностика хронического гранулирующего периодонтита (анализ периодонтальной щели, кортикальной пластинки, костной ткани).
29. Рентгенодиагностика хронического гранулематозного периодонтита (анализ периодонтальной щели, кортикальной пластинки, костной ткани).
30. Рентгенодиагностика хронического верхушечного периодонтита в стадии обострения.
31. Одонтогенные кисты. Рентгенодиагностика радикулярной и фолликулярной кист.
32. Рентгенодиагностика локальных и генерализованных форм пародонтита.
33. Рентгенодиагностика пародонтоза.
34. Рентгенодиагностика травматических узлов.
35. Методика анализа рентгенограмм зубочелюстного аппарата (общий осмотр рентгенограммы, детальный анализ рентгенограммы).

4.1.2. Тестовые задания предварительного контроля (примеры):

- 1. Укажите метод лучевого исследования, позволяющий наиболее детально оценить состояние зуба и околозубных тканей**
 - А. внутриротовая рентгенография в прикус

- В. внутриротовая контактная рентгенография
- С. интерпроксимальная рентгенография
- Д. внеротовая рентгенография
- Е. сиалография

2. Укажите метод лучевого исследования, позволяющий одновременно оценить состояние верхней и нижней челюсти, височно-нижнечелюстных суставов, лицевых костей

- А. интерпроксимальная рентгенография
- В. внутриротовая рентгенография в прикус
- С. внеротовая обзорная рентгенография
- Д. внутриротовая контактная рентгенография
- Е. ортопантомография

Эталоны ответов: 1-В, 2-Д.

4.1.3. Тестовые задания текущего контроля (примеры):

1. При выполнении внутриротовых контактных рентгенограмм зубов нижней челюсти голова пациента должна быть расположена следующим образом

- а) линия, соединяющая наружное слуховое отверстие и наружный угол глаза параллельна горизонтали пола кабинета
- б) линия, соединяющая наружное слуховое отверстие и угол рта параллельна горизонтали пола кабинета
- в) линия, соединяющая козелок уха и угол крыла носа параллельна горизонтали пола кабинета

2. На рентгенограмме зуба наиболее интенсивную тень даёт

- а) дентин
- б) цемент
- в) эмаль
- г) периодонт
- д) пульпа

3. На рентгенограмме зуба неизменённый периодонт выглядит как

- а) полоска затемнения вокруг корня зуба шириной 0,15 – 0,25мм
- б) полоска затемнения вокруг корня зуба шириной 0,5 – 1,5мм
- в) полоска просветления вокруг корня зуба шириной 0,15 – 0,25мм
- г) полоска просветления вокруг корня зуба шириной 0,5 – 1,5мм
- д) полоска просветления вокруг корня зуба шириной 0,15 – 0,4мм

Эталоны ответов: 1-б), 2-в), 3- в).

4.1.4. Тестовые задания промежуточного контроля (примеры):

1. На внутриротовой контактной рентгенограмме 17 в области верхушки щёчно-медиального корня выявлен очаг деструкции костной ткани с нечёткими контурами. Такая картина наиболее характерна для

- а) острого верхушечного периодонтита в фазе экссудации
- б) хронического верхушечного фиброзного периодонтита
- в) хронического верхушечного гранулирующего периодонтита
- г) хронического верхушечного гранулематозного периодонтит

2. Для хронического генерализованного пародонтоза наиболее характерен рентгенологический признак

- а) остеопороз альвеолярного отростка
- б) остеосклероз альвеолярного отростка
- в) равномерное снижение высоты межзубных перегородок

- г) сохранение компактной пластинки лунок
 - д) резорбция компактной пластинки лунок
- Эталоны ответов: 1-в), 2-д).

4.1.5. Ситуационные клинические задачи

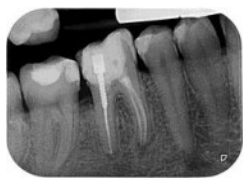Задача №1. Пациент И., 40 лет, обратился к стоматологу с жалобами на боль при накусывании в области 46 зуба, боль от горячего, незначительную кровоточивость при чистке зубов справа.

Анамнез заболевания: 46 зуб лечен по поводу осложнённого кариеса около 1года назад. Зуб после лечения не беспокоил. Появление жалоб больной связывает с переохлаждением.

Объективно: При осмотре 46 зуба – пломба удовлетворительного качества, с отсутствием контактного пункта на дистальной поверхности 46. Межзубной сосочек слабо гиперемирован, отёчен, легко кровоточит при дотрагивании. Перкуссия слабо болезненная. Слизистая оболочка по переходной складке слабо болезненная при пальпации.

Предварительный диагноз: 46 Хронический верхушечный периодонтит.

Пациент И. направлен на диагностическую внутриротовую рентгенографию.



Вопросы

1. Оцените качество рентгенограммы
2. Установите вид снимка
3. Определите заснятую область
4. Контур коронки, полости зуба, корневых каналов
5. Оцените качество obturation корневых каналов
6. Дайте анализ околоверхушечной костной ткани альвеолы
7. Опишите состояние вершин межальвеолярных перегородок.
8. Сделайте рентгенологическое заключение или поставьте рентгенологический диагноз.
9. На основании основных и рентгенологических данных поставьте и обоснуйте окончательный диагноз.

ЭТАЛОН ОТВЕТА К ЗАДАЧЕ №1

Внутриротовая контактная рентгенограмма в косой проекции бокового отдела нижней челюсти (двухкорневые моляры, крупные трабекулы, имеющие преимущественно горизонтальное направление).

Снимок контрастный, без проекционных искажений.

В 46 зубе обширная кариозная полость (МОД), выполненная контрастной пломбой удовлетворительного качества - не восстановлены медиальный и дистальный контактные пункты с рядом стоящими зубами. Полость зуба выполнена контрастным пломбирочным материалом с дефектом заполнения в области устьев медиальных корневых каналов.

У 46 зуба два корня – медиальный и дистальный. Медиальный корень имеет кривизну около 10°. Корневые каналы (дистальный, медиально-щёчный и медиально-язычный), прослеживаются на всю длину корней, выполнены контрастным пломбирочным материалом без дефектов заполнения до анатомических верхушек. В дистальном корне пломбирочный материал выведен за пределы верхушки в размере 1x1мм. В дистальном корне фиксирован анкерный штифт на 1/3 длины корня и 1/2 высоты коронки.

Периодонтальная щель в области дистального корня имеет деформацию в виде расширения в области верхушки корня без сохранения кортикальной пластинки, очаг

деструкции 2х2мм с чёткими контурами, ограниченный полоской остеосклероза. Периодонтальная щель в области медиального корня деформирована в области верхушки в виде расширения без сохранения кортикальной пластинки, очаг деструкции с нечёткими контурами, размером 3х5мм.

Высота межальвеолярной перегородки между 36 и 37 зубами снижена до 1/3 длины корня с утратой кортикальной пластинки, между 35 и 36 зубами – кортикальная пластинка резорбирована без снижения высоты межальвеолярной перегородки.

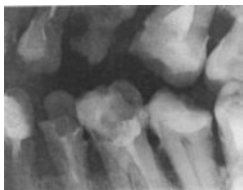
В костной ткани межкорневой перегородки имеются единичные очаги остеопороза.

Рентгенологическое заключение:

- Хронический верхушечный гранулирующий периодонтит 36 зуба
- Локализованный пародонтит лёгкой степени тяжести.

Задача №2. Пациент К., 50 лет, обратился к врачу с жалобами на кровоточивость десны во время чистки зубов, боль во время приёма пищи, увеличение промежутков между зубами. С подобными жалобами пациент обращается по несколько раз в год, рекомендации врача не выполнял и ситуация в полости рта ухудшилась: появился стойкий запах изо рта и подвижность зубов.

После клинического обследования больной направлен на рентгенографию.



Вопросы

1. Определите метод рентгенографии.
2. Проанализируйте контуры шеек верхних и нижних зубов
3. Дайте оценку состояния вершин межзубных костных перегородок. Поставьте рентгенологический диагноз и тяжесть заболевания

ЭТАЛОН ОТВЕТА К ЗАДАЧЕ №2

1. Внутривисцеральная интерпроксимальная рентгенограмма зубов бокового отдела верхней и нижней челюстей. Качество снимка низкое. Данный метод съёмки используется для получения чёткого неискажённого изображения краевых отделов альвеолярных отростков челюстей.

2. Удаётся проанализировать контуры шеек дистальной поверхности 6 зуба и медиальную поверхность 7 зуба верхней челюсти, контуры шеек нижних моляров. Контуры шеек неровные, интенсивность теней близка к дентину.

3. Смешанный тип резорбции межзубных перегородок. Резорбция вершин межзубных перегородок на 1/2 длину корня. Генерализованный пародонтит тяжёлой степени тяжести.

4.1.6. Список тем рефератов:

1. Цифровые методы визуализации в стоматологии (интраоральная, панорамная, объёмная, магнитно-резонансная томография). Дать характеристику современных технологий и аппаратуры, используемых в клиниках г. Кемерово.
2. Интраоральная рентгенография (аппаратура, диагностические возможности, методы съёмки, типичные ошибки).
3. Метод панорамной томографии и его диагностические возможности. Виды снимков и типичные ошибки позиционирования.
4. Возможности 2D- и 3D - томографии в клинике терапевтической стоматологии.
5. Компьютерная томография в стоматологии.

6. Фотосъёмка в дентальной практике. Аппаратура, аксессуары для дентальной фотосъёмки: ретракторы, зеркала, коннекторы. Обзор основных ошибок.
7. Возможности использования микроскопа в эндодонтии.
8. Интраоральная видеокамера в стоматологической клинике.
9. Требования по обеспечению радиационной безопасности пациентов и населения. Основные пределы доз рентгеновского облучения для пациентов и работников рентген-кабинета. Принципы и средства защиты от ионизирующего излучения.
10. Рентгенодиагностика и цифровая рентгенография
11. Компьютерная дентальная рентгенография (радиовизиография). Аппаратура. Характеристика метода исследования. Преимущества и недостатки. Требования к радиовизиографам, их размещению, организации работ и эксплуатации в стоматологических кабинетах.
12. Магнитно-резонансная томография. Характеристика метода. Показания. Противопоказания (абсолютные, относительные).
13. Защита больных и персонала при проведении рентгенологического исследования в стоматологии.
14. Рентгенологическая деонтология.
15. Возможности телерентгенографии в стоматологии.

4.2. Критерии оценок по дисциплине

Характеристика ответа	Оценка ECTS	Баллы в РС	Оценка итоговая
Дан полный, развернутый ответ на поставленный вопрос, показана совокупность осознанных знаний по дисциплине, проявляющаяся в свободном оперировании понятиями, умении выделить существенные и несущественные его признаки, причинно-следственные связи. Знания об объекте демонстрируются на фоне понимания его в системе данной науки и междисциплинарных связей. Ответ формулируется в терминах науки, изложен литературным языком, логичен, доказателен, демонстрирует авторскую позицию студента. Могут быть допущены недочеты в определении понятий, исправленные студентом самостоятельно в процессе ответа.	A -B	100-91	5
Дан полный, развернутый ответ на поставленный вопрос, доказательно раскрыты основные положения темы; в ответе прослеживается четкая структура, логическая последовательность, отражающая сущность раскрываемых понятий, теорий, явлений. Ответ изложен литературным языком в терминах науки. В ответе допущены недочеты, исправленные студентом с помощью преподавателя.	C-D	90-81	4
Дан недостаточно полный и недостаточно развернутый ответ. Логика и последовательность изложения имеют нарушения. Допущены ошибки в раскрытии понятий, употреблении терминов. Студент не способен самостоятельно выделить существенные и несущественные признаки и причинно-следственные связи. Студент может конкретизировать обобщенные знания, доказав на примерах	E	80-71	3

их основные положения только с помощью преподавателя. Речевое оформление требует поправок, коррекции.			
Дан неполный ответ, логика и последовательность изложения имеют существенные нарушения. Допущены грубые ошибки при определении сущности раскрываемых понятий, теорий, явлений, вследствие непонимания студентом их существенных и несущественных признаков и связей. В ответе отсутствуют выводы. Умение раскрыть конкретные проявления обобщенных знаний не показано. Речевое оформление требует поправок, коррекции.	Fx- F	< 70	2 Требуется передача/ повторное изучение материала

4.3. Оценочные средства, рекомендуемые для включения в фонд оценочных средств итоговой государственной аттестации (ГИА)

Осваиваемые компетенции (индикаторы компетенции)	Тестовое задание	Ответ на тестовое задание
ИД-2 ПК-1 ИД-4 ПК-1	ХАРАКТЕРНЫЕ РЕНТГЕНОЛОГИЧЕСКИЕ ПРИЗНАКИ ХРОНИЧЕСКОГО ГРАНУЛИРУЮЩЕГО ПЕРИОДОНТИТА ВКЛЮЧАЮТ А. наличие очага деструкции с чёткими ровными контурами Б. сохранность костной стенки альвеолы В. деформацию периодонгтальной щели Г. наличие очага деструкции с нечёткими неровными контурами	Г
ИД-2 ПК-1 ИД-4 ПК-1	ИЗ ПЕРЕЧИСЛЕННЫХ МЕТОДОВ СРАЗУ ПОЛУЧИТЬ ИЗОБРАЖЕНИЕ КОСТНЫХ СТРУКТУР И МЯГКИХ ТКАНЕЙ ЧЕЛЮСТНО-ЛИЦЕВОЙ ОБЛАСТИ ПОЗВОЛЯЕТ А. периапикальная рентгенография Б. внутриротовая рентгенография вприкус В. компьютерная томография Г. панорамная томография	В

5. ИНФОРМАЦИОННОЕ И УЧЕБНО-МЕТОДИЧЕСКОЕ ОБЕСПЕЧЕНИЕ ДИСЦИПЛИНЫ

5.1. Информационное обеспечение дисциплины

№ п/п	Наименование и краткая характеристика библиотечно-информационных ресурсов и средств обеспечения образовательного процесса, в том числе электронно-библиотечных систем (ЭБС) и электронных образовательных ресурсов (электронных изданий и информационных баз данных)	Срок оказания услуги
1.	ЭБС «Консультант студента» : сайт / ООО «Консультант студента». – Москва, 2013 - 2024. - URL: https://www.studentlibrary.ru . - Режим доступа: по IP-адресу университета, удаленный доступ по логину и паролю. - Текст : электронный.	по контракту № 31ЭА23Б срок оказания услуг 01.01.2024 - 31.12.2024
2.	ЭБС «Консультант врача. Электронная медицинская библиотека» : сайт / ООО «ВШОУЗ-КМК». - Москва, 2004 - 2024. - URL: https://www.rosmedlib.ru . - Режим доступа: по IP-адресу университета, удаленный доступ по логину и паролю. - Текст : электронный.	по контракту № 01ЭБС23 срок оказания услуги 01.01.2024 - 31.12.2024
3.	База данных «Электронная библиотечная система «Мелипинская библиотека «MEDLIB.RU» (ЭБС «MEDLIB.RU») : сайт / ООО «Мелипинское информационное агентство». - Москва. 2016 - 2024. - URL: https://www.medlib.ru . - Режим доступа: по IP-адресу университета, удаленный доступ по логину и паролю. - Текст : электронный.	по контракту № 04ЭБС23 срок оказания услуги 01.01.2024 - 31.12.2024
4.	База данных «Электронная библиотечная система «Букап» : сайт / ООО «Букап». - Томск, 2012 - 2024. - URL: https://www.books-up.ru . - Режим доступа: по IP-адресу университета, удаленный доступ по логину и паролю. - Текст : электронный.	по контракту № 05ЭБС23 срок оказания услуги 01.01.2024 - 31.12.2024
5.	«Электронные издания» - Электронные версии печатных изданий / ООО «Лаборатория знаний» . - Москва, 2015 - 2024. - URL: https://moodle.kemsma.ru/ . – Режим доступа: по логину и паролю. - Текст : электронный.	по контракту № 1312Б23 срок оказания услуги 01.01.2024 - 31.12.2024
6.	База данных «Электронно-библиотечная система ЛАНЬ» : сайт / ООО «ЭБС ЛАНЬ» - СПб., 2017 - 2024. - URL: https://e.lanbook.com . - Режим доступа: по IP-адресу университета, удаленный доступ по логину и паролю. - Текст : электронный.	по контракту № 31ЭА23Б срок оказания услуги 31.12.2023 -31.12.2024
7.	«Образовательная платформа ЮРАЙТ» : сайт / ООО «Электронное издательство ЮРАЙТ». - Москва, 2013 - 2024. - URL: https://urait.ru . - Режим доступа: по IP-адресу университета, удаленный доступ по логину и паролю. – Текст : электронный.	по контракту № 02ЭА23Б срок оказания услуги 01.01.2024 - 31.12.2024
8.	Электронная библиотека медицинской литературы на портале EduPort Global от CBS Publishers & Distributors Pvt. Ltd. (Индия) . - URL: https://eduport-global.com/ . - Режим доступа: по IP-адресу университета, удаленный доступ по логину и паролю. - Текст : электронный.	по договору 60ЕП23 срок оказания услуги 15.11.2023 - 31.12.2024
9.	Информационно-справочная система «КОДЕКС» с базой данных № 89781 «Медицина и здравоохранение» : сайт / ООО «ГК «Кодекс». - СПб., 2016 - 2024. - URL: http://kod.kodeks.ru/docs . - Режим доступа: по IP-адресу университета, удаленный доступ по логину и паролю. - Текст : электронный.	по контракту № 0112Б23 срок оказания услуги 01.01.2024 - 31.12.2024
10.	Электронная библиотека КемГМУ (Свидетельство о государственной регистрации базы данных № 2017621006 от 06.09.2017 г.). - Кемерово, 2017 - 2024. - URL: http://www.moodle.kemsma.ru . - Режим доступа: по логину и паролю. - Текст : электронный.	Свидетельство о государственной регистрации базы данных № 2017621006 срок оказания услуги неограниченный

	Интернет-ресурсы:	
1	www.historymed.ru	
2	http://www.e-stomatology.ru/ Стоматологическая ассоциация России. Новости науки. Публикации для пациентов и специалистов	
3	http://www.stom.ru/ РСП – российский стоматологический портал	
4	http://www.edentworld.ru/ Все о стоматологии 24 ч в сутки. Научная, адресная, бизнес информация. Каталог, библиотека, конференции	
5	http://www.elibrary.ru/ Научная электронная библиотека	
6	http://www.ncbi.nlm.nih.gov/pubmed/ База данных медицинских и биологических публикаций на английском языке. на основе раздела «биотехнология» Национальной медицинской библиотеки США. Бесплатная версия базы данных Medline.	

5.2. Учебно-методическое обеспечение дисциплины

№ п/п	Библиографическое описание рекомендуемого источника литературы	Шифр научной библиотеки КемГМУ	Число экз. в научной библиотеке, выделяемое на данный поток обучающихся	Число обучающихся на данном потоке
	Основная литература			
1.	Николаев А.И. Практическая терапевтическая стоматология / А.И. Николаев, Л. М. Цепов. - 10-е изд., Учебное пособие. - М. : МЕДпресс-информ, 2021. - 928 с. - URL: http://www.book-up.ru . - Режим доступа: по IP-адресу университета, удаленный доступ по логину и паролю. – Текст : электронный.			30
	Дополнительная литература			
2	Дмитриева, Л. А. Терапевтическая стоматология : национальное руководство / под ред. Л. А. Дмитриевой, Ю. М. Максимовского. - 2-е изд., перераб. и доп. - М. : ГЭОТАР-Медиа, 2021. - 888 с. - URL: http://www.rosmedlib.ru . - Режим доступа: по IP-адресу университета, удаленный доступ по логину и паролю. – Текст : электронный.			30
3	Аржанцев, А. П. Рентгенологические исследования в стоматологии и челюстно-лицевой хирургии [Электронный ресурс] / А.П. Аржанцев - М. : ГЭОТАР-Медиа, 2016. - 320 с. - URL : ЭБС «Консультант врача. Электронная библиотека медицинского вуза» www.rosmedlib.ru			30

6. МАТЕРИАЛЬНО-ТЕХНИЧЕСКОЕ ОБЕСПЕЧЕНИЕ ДИСЦИПЛИНЫ

Помещения:

Учебные комнаты, комнаты для практической подготовки обучающихся, лекционный зал, комната для самостоятельной подготовки.

Оборудование:

Доски, столы, стулья.

Средства обучения:

Симуляционные технологии, типовые наборы профессиональных моделей и результатов лабораторных и инструментальных исследований. Фантомная техника и симуляционная техника. Тонетр, стетоскоп, фонендоскоп, термометр, медицинские весы, ростометр, противошоковый набор, набор и укладка для экстренных профилактических и лечебных мероприятий. Место рабочее (комплект оборудования) для врача-стоматолога: установка стоматологическая Knight, негатоскоп LP 400. Автоклав электронный автоматический "ЕХАСТА", принадлежность к автоклаву серии "BT", аппарат для предстерилизационной очистки ВХТ-600, аппарат для дезинфекции "Нокоспрей", аквадистиллятор АЭ-25 МО. Фотополимеризатор для композита (внутриротовой). Камеры для хранения стерильных инструментов. Установка для предстерилизационной очистки и смазки стоматологических наконечников "Ассистина 30140 плюс", гласперленовый стерилизатор TAU 500. Ультрафиолетовый облучатель-рециркулятор бактерицидный "Дезар-3". Аппарат рентгеновский стоматологический диагностический модель CS 2200, ортопантомограф. Тестер жизнеспособности пульпы - модель Digitest II, аппарат для определения глубины корневого канала (Апекслокатор DPX I). Модель черепа человека. Карпульный иньектор для обучения методикам проведения анестезии в челюстно-лицевой области с расходными материалами. Искусственные зубы. Слюноотсосы, пылесосы, боры стоматологические, шприцы с материалом для пломбирования полостей. Установка стоматологическая учебная для работы с комплектом наконечников стоматологических (в количестве, позволяющем обучающимся осваивать умения и навыки, предусмотренные профессиональной деятельностью, индивидуально).

Технические средства:

Мультимедийный комплекс (ноутбук, проектор, экран), компьютер с выходом в Интернет, принтер.

Демонстрационные материалы:

Наборы мультимедийных презентаций, видеофильмы.

Оценочные средства на печатной основе:

Тестовые задания по изучаемым темам, ситуационные задачи.

Учебные материалы:

Учебники, учебные пособия, раздаточные дидактические материалы.

Программное обеспечение:

Linux лицензия GNUGPL, LibreOffice лицензия GNU LGPLv3.

Лист изменений и дополнений РП

Дополнения и изменения в рабочей программе дисциплины «Возможности визуализации в терапевтической стоматологии» на 2024 - 2025 учебный год.

Перечень дополнений и изменений, внесенных в рабочую программу	РП актуализирована на заседании кафедры:	
	Дата	Номер протокола заседания кафедры
В рабочую программу вносятся следующие изменения - актуализирован ФОС промежуточной аттестации (<i>для справки: 10% ФОС обновляется ежегодно</i>); - и т.д.		